



UNAM. Facultad de Medicina Departamento de Biología Celular y Tisular

Biología Celular e Histología Médica

curso 2012
2013

CASO CLÍNICO No. 3

unam

FACULTAD DE MEDICINA



CASO No. 3

Ficha de identificación

- **Nombre:** MCG
- **Edad:** 37 años
- **Sexo:** Femenino
- **Lugar de nacimiento:** Tlaxcala, Tlaxcala
- **Lugar de residencia:** Iztapalapa, DF (15 años)
- **Escolaridad:** Secundaria completa
- **Ocupación:** Hogar

CASO No. 3

Antecedentes

- **Heredofamiliares:** Madre de 52 años con *Diabetes mellitus* de 10 años de evolución bajo tratamiento; padre muerto a los 55 años en accidente automovilístico.
- **Personales no patológicos:** Habita casa tipo urbana con todos los servicios intra y extradomiciliarios; hábitos higiénicos adecuados en forma y frecuencia; alimentación adecuada en frecuencia pero deficiente en calidad, alto consumo de grasas y carbohidratos, y bajo de vegetales; no practica ninguna actividad física; esquema de vacunación completo.

CASO No. 3

- **Personales patológicos:** Alérgica a la penicilina. Negativo para cirugías, traumatismos, enfermedades congénitas, neoplásicas, endocrinológicas, cardiovasculares, hemáticas, neurológicas o psiquiátricas.

CASO No. 3

Padecimiento actual

Inicia su padecimiento actual el día de ayer por la mañana posterior al desayuno con la presencia de dolor tipo cólico, de inicio súbito, de intensidad moderada a grande que va en incremento, continuo, localizado en el cuadrante superior derecho del abdomen, que se irradia a la región interescapular, y que no remite ante ninguna posición ni actividad. Aunado a esto presenta náusea y vómito en una ocasión de contenido gástrico. Por la tarde presenta fiebre no cuantificada, astenia, adinamia y anorexia, además de postración e inmovilidad por incremento del dolor ante los cambios de posición.

CASO No. 3

La paciente menciona que ya había presentado en varias ocasiones anteriores durante los últimos tres años un dolor parecido pero de menor intensidad, que duraba de 3 a 4 horas y luego remitía, y que en la mayoría de los casos se asociaba a comidas abundantes y/o grasosas, sin otros síntomas acompañantes.

Por todo lo anterior acude al servicio de urgencias para su evaluación.

CASO No. 3

Exploración física

A su ingreso se encuentra paciente del sexo femenino, de edad aparente similar a la cronológica, con facies dolorosa, alerta, reactiva, orientada en las 4 esferas, en posición antiálgica, diaforética, con tinte ictérico leve en conjuntivas, taquicárdica, taquipneica, con hipersensibilidad abdominal en el cuadrante superior derecho, donde se palpa una masa dolorosa de consistencia renitente, signo de Murphy positivo, timpanismo generalizado, peristalsis disminuida en intensidad y frecuencia; resto de la exploración sin alteraciones aparentes.

CASO No. 3

Signos vitales:

- Tensión arterial: 120/85 mmHg
- Frecuencia cardiaca: 100 por minuto
- Frecuencia respiratoria: 22 por minuto
- Temperatura: 37.8°C

Antropometría

- Estatura: 155 cm
- Peso: 66 kg
- IMC: 27.5

Con la información proporcionada hasta el momento:

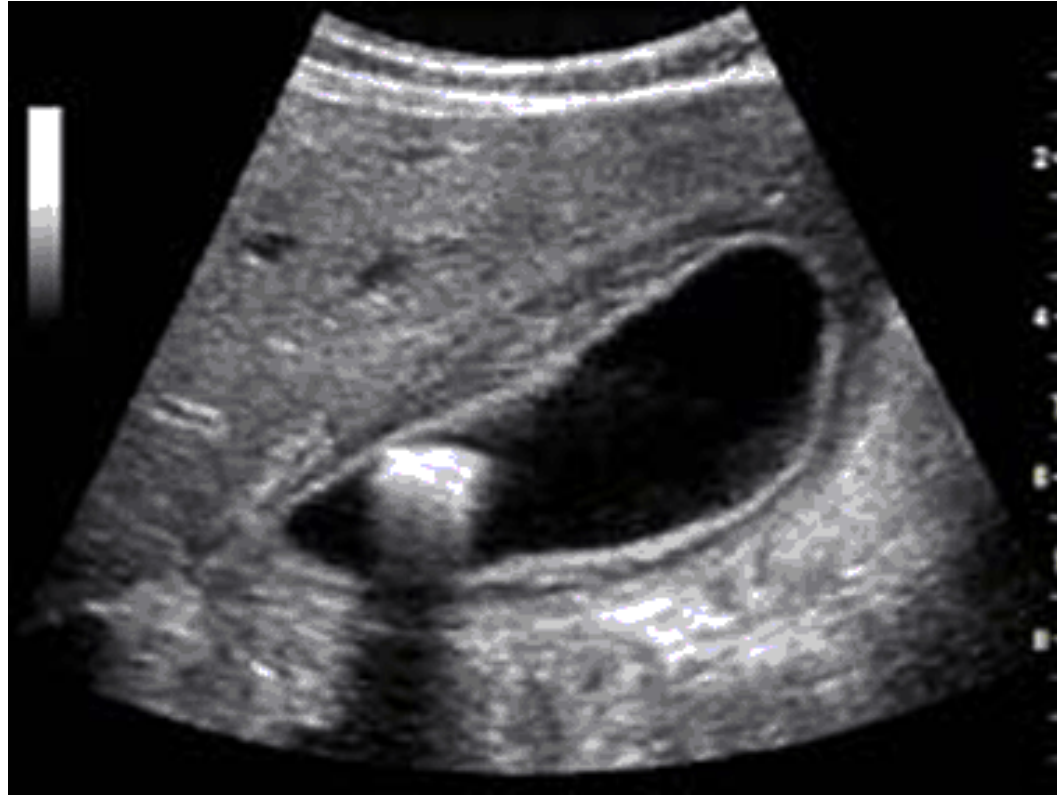- ¿se puede pensar en algún diagnóstico?
- ¿se apoyaría en algún examen paraclínico?
- ¿Cuáles?

CASO No. 3

Se solicitan estudios de laboratorio (biometría hemática, química sanguínea y pruebas de función hepática) y un ultrasonido de las vías biliares.

Los laboratorios muestran leucocitosis moderada ($13,000/\text{mm}^3$), bilirrubina total con elevación leve ($3.8 \text{ mg}/100\text{ml}$); resto dentro de los rangos normales.

CASO No. 3



Ultrasonografía de la vesícula biliar:
Muestra engrosamiento de la pared vesicular

CASO No. 3

- Con lo anterior se hace del diagnóstico de colecistitis aguda y se decide realizar una colecistectomía temprana como tratamiento.
- Se realiza la operación con éxito y la paciente se recupera satisfactoriamente.
- La vesícula biliar es sometida (como toda pieza extirpada) a un análisis histológico de rutina. El médico patólogo observa lo siguiente:

CASO No. 3

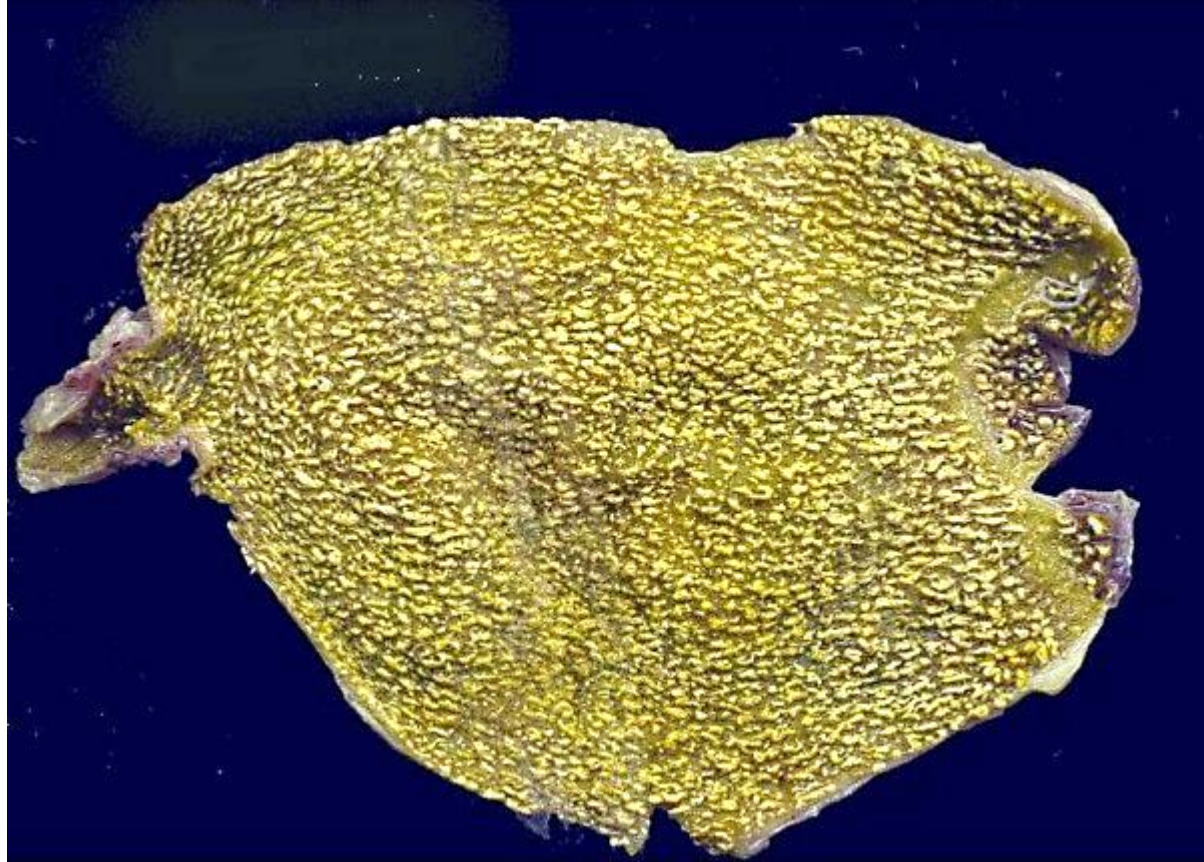


Imagen macroscópica de la vesícula biliar extraída

CASO No. 3

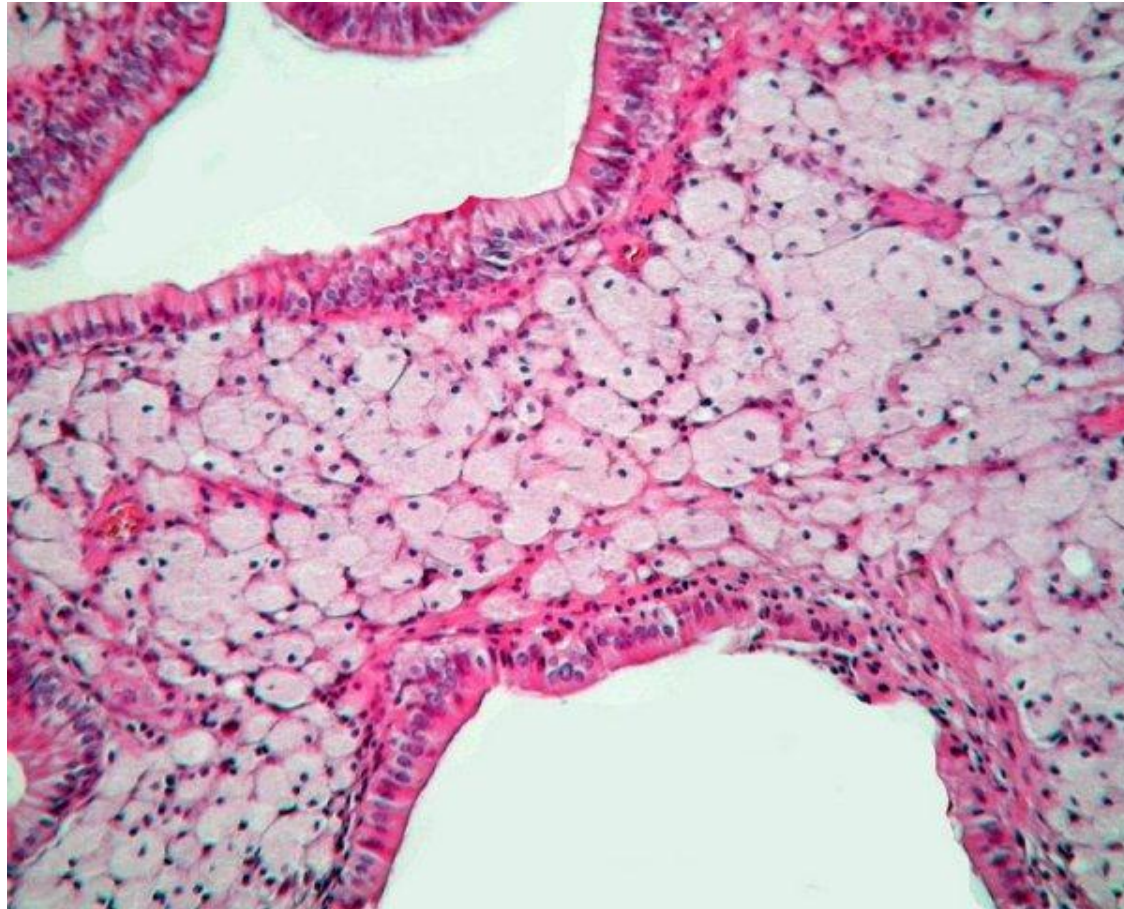


Imagen microscópica de la pared vesicular



CASO No. 3

¿CUÁL ES SU DIAGNÓSTICO FINAL?





**DEPARTAMENTO DE BIOLOGÍA CELULAR Y TISULAR
FACULTAD DE MEDICINA, UNAM**

**CASO CLÍNICO 3
SEPTIEMBRE DE 2012**